## Articulaciones

Básicamente nos interesa estudiar las articulaciones discontinuas o diartrosis que permiten las movilizaciones.

• Se oponen dos superficies articulares

• Hay articulaciones donde confluyen una cavidad y una esfera que permite movimientos en todas direcciones (ejemplo la cadera), o un cilindro lleno y otro vacío que permiten movimientos en un sólo sentido (radio-cubito)

• Puede haber una mayor o menor congruencia entre ellas. El hombro tiene menor congruencia que la cadera para permitir una mayor movilidad.

• Una luxación es el desencaje parcial o total de la articulación

El CARTÍLAGO

es parecido al hueso pero más hidratado y elástico y sirve para proteger al hueso que tiene debajo y la de permitir un mejor deslizamiento entre superficies.

• La artrosis es el desgaste excesivo de este cartílago articular y va acompañada de dolor articular, rigidez articular y muscular..

• El cartílago se nutre por la sinovial y por el hueso.

• Otras formaciones que rodean a los huesos son los discos intervertebrales, anillos o

meniscos, etc.

La CÁPSULA ARTICULAR

Es una cámara estanca. Está reforzada con los ligamentos articulares allí donde los movimientos tienen que estar limitados.

La cápsula está tapizada en su interior por una membrana que es la sinovial. Segrega sinovia, un líquido que por un lado lubrica la articulación y por otro nutre el cartílago.

Julián Peragón

---

## Anatomía: Vértebra lumbar

Vértebra lumbar, ver en PDF

---

## Anatomía: Vértebra cervical

Vértebra cervical, ver en PDF

---

## Anatomía: Deltoides

Ver en PDF

Deltoides,

Àlex Costa

---

## Anatomía: Aductores

Ver en formato PDF:

Aductores.pdf

Por Àlex Costa

## Anatomía: Psoas-Iliaco

Ver en PDF:

Psoas-Iliaco

Por Àlex Costa

## Anatomía: Músculos Pelvitrocantéreos

Ver en PDF:

Músculos Pelvitrocantéreos

Por Àlex Costa

## Anatomía: Glúteo Mayor

Ver en PDF:

Glúteo mayor

Por Àlex Costa

## Anatomía: Glándula Pineal. Líquido cefalorraquídeo

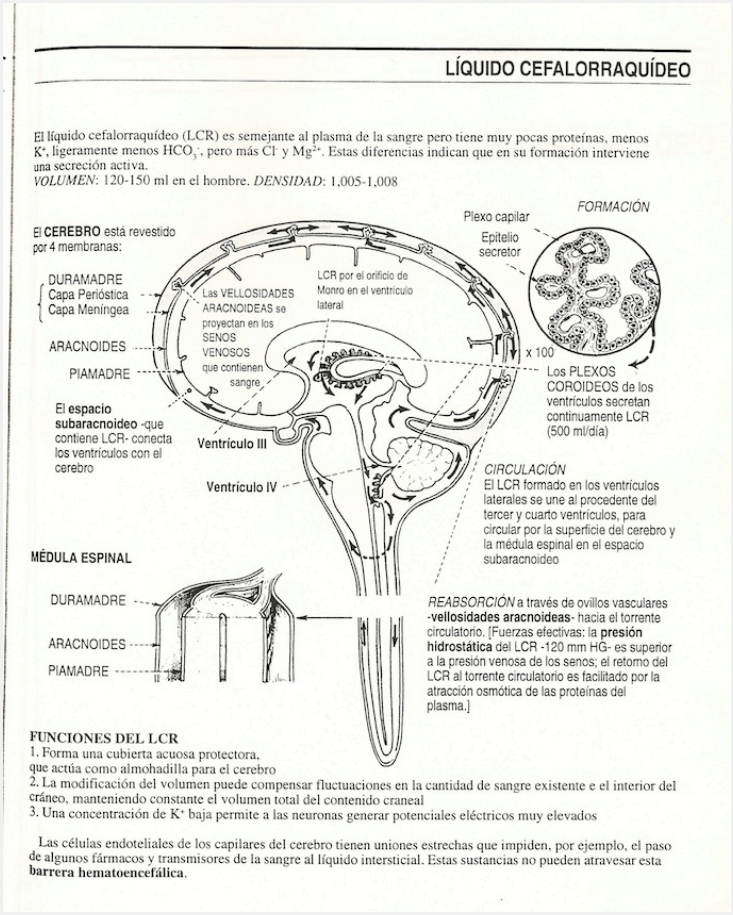

LÍQUIDO CEFALORRAQUÍDEO

El líquido cefalorraquídeo (LCR) es semejante al plasma de la sangre pero tiene muy pocas proteínas, menos $K^+$, ligeramente menos $HCO_3^-$, pero más $Cl^-$ y $Mg^{2+}$. Estas diferencias indican que en su formación interviene una secreción activa.
*VOLUMEN*: 120-150 ml en el hombre. *DENSIDAD*: 1,005-1,008



**FUNCIONES DEL LCR**
1. Forma una cubierta acuosa protectora, que actúa como almohadilla para el cerebro
2. La modificación del volumen puede compensar fluctuaciones en la cantidad de sangre existente e el interior del cráneo, manteniendo constante el volumen total del contenido craneal
3. Una concentración de $K^+$ baja permite a las neuronas generar potenciales eléctricos muy elevados

Las células endoteliales de los capilares del cerebro tienen uniones estrechas que impiden, por ejemplo, el paso de algunos fármacos y transmisores de la sangre al líquido intersticial. Estas sustancias no pueden atravesar esta **barrera hematoencefálica**.

Fisiología ilustrada. B.R. MacKenna & R. Callander. Ed. Churchill Livingstone

## Anatomía: Glándula Hipófisis

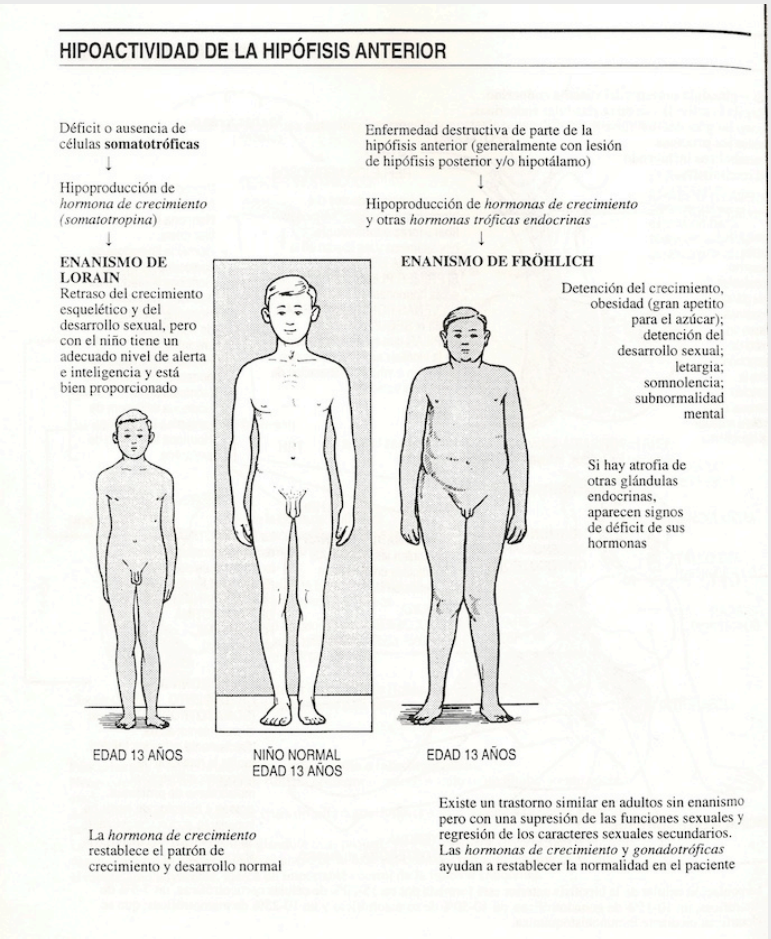

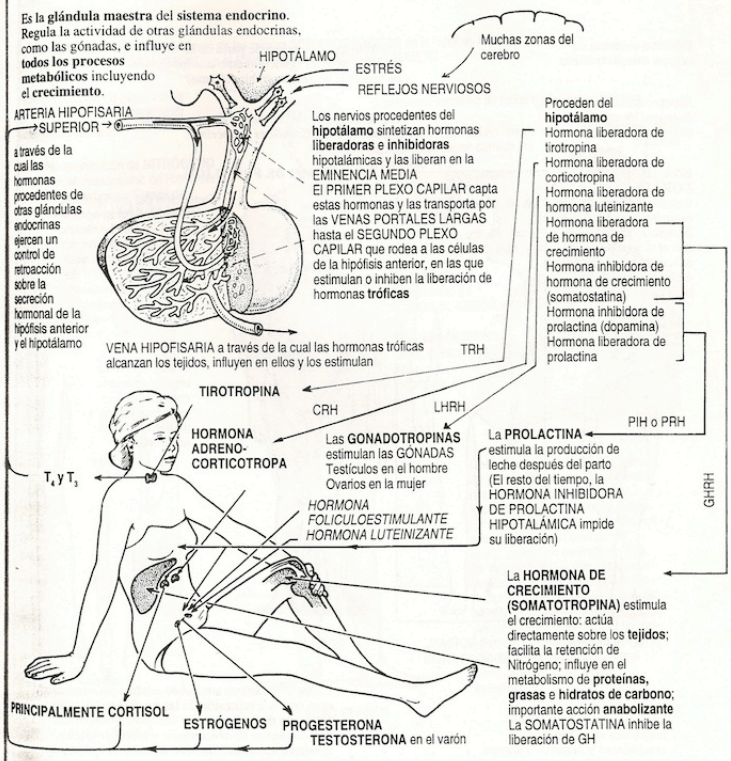


La población celular de la hipófisis anterior está formada por un 15-20% de células corticotróficas, un 3-5% de tirotróficas, un 10-15% de gonadotróficas, un 40-50% de somatotróficas y un 10-25% de mamotróficas; que se identifican mediante inmunohistoquímica.

## HIPERACTIVIDAD DE LAS CÉLULAS SOMATOTRÓFICAS HIPOFISARIAS

La hiperactividad funcional (o un tumor) de las células **SOMATOTRÓFICAS** de la hipófisis anterior da lugar a → **GIGANTISMO** en el NIÑO: **ACROMEGALIA** en el ADULTO

Hiperproducción de *Hormona de crecimiento*
↓
Circulación General
↓
Aumenta la retención de **NITRÓGENO**
Influye en el metabolismo de Proteínas, Hidratos de carbono y Grasas de **TODAS LAS CÉLULAS** del cuerpo

*Crecimiento excesivo de todos los tejidos corporales*

Inicio antes de que las epífisis de los huesos se hayan cerrado en la pubertad

Inicio después de la pubertad

Los huesos largos crecen en longitud (Talla 2,10 a 2,4 metros)
Crecimiento excesivo de los **MÚSCULOS**

Engrosamiento óseo, especialmente de la **cara, mandíbula, nariz, manos** y **pies** →

Crecimiento excesivo de **TEJIDOS BLANDOS** y **ÓRGANOS INTERNOS** (p. ej., Corazón, Bazo, Estómago, etc.) → **PIEL** gruesa y tosca

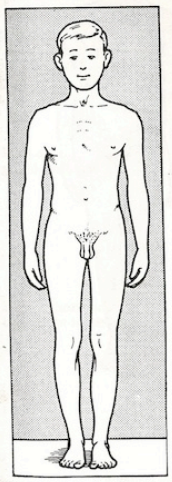

NIÑO NORMAL
EDAD 13 AÑOS

EDAD 13 AÑOS

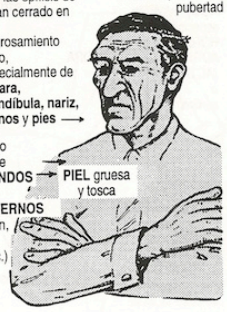

Debido a la acción diabetógena de la hormona, estos pacientes tienen una cifra **elevada** de **glucemia** y de **azúcar** en **orina.** Se moviliza la grasa y los ácidos grasos libres son utilizados como fuente de energía en vez de la glucosa. La aterosclerosis acelerada puede acortar la vida.

Otras manifestaciones de este trastorno se deben a menudo a la presión de un tumor en el tejido cerebral circundante o a veces a una hiperproducción de otras hormonas de la hipófisis anterior.

La destrucción del tejido hiperactivo -generalmente mediante cirugía o radioterapia- evita la progresión del trastorno.

## HIPÓFISIS POSTERIOR

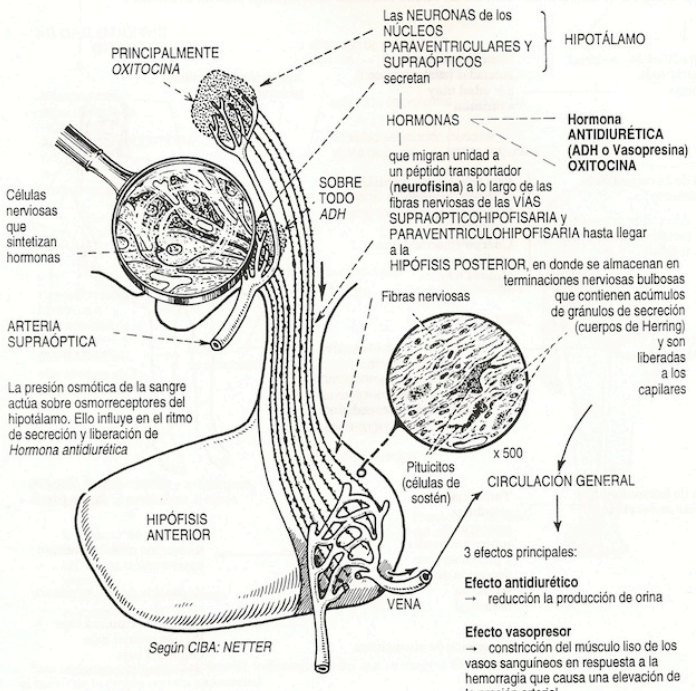


3 efectos principales:

**Efecto antidiurético**
→ reducción la producción de orina

**Efecto vasopresor**
→ constricción del músculo liso de los vasos sanguíneos en respuesta a la hemorragia que causa una elevación de la presión arterial

**Efecto oxitócico**
contracción del músculo liso del útero después del parto, y de las células mioepiteliales de las glándulas mamarias durante la lactancia

Fisiología ilustrada. B.R. MacKenna & R. Callander. Ed. Churchill Livingstone